第 15 回 Asia Traveling Fellowship 台湾・タイ訪問記
15th Asia Traveling Fellowship in Taiwan and Thailand

辻　収彦[1]，安田達也[2]
[1] 慶應義塾大学医学部整形外科学教室
[2] 磐田市立病院整形外科

Key Word: 台湾大学病院、台北榮民総医院、馬偕記念医院、秀傳記念医院、チェンマイ大学病院

第 15 回 Asia Traveling Fellowship のプログラムで台湾・タイ訪問の機会を頂きましたのでご報告させて頂きます。

【台湾・台北–台中訪問】

2023 年 3 月 13 日から 18 日まで台湾を訪問し、主に台湾大の Dr. Ming-Hsiao Hu に案内頂き、最初の 4 日間を台北の 3 つの病院（台湾大学病院に 2 日間、台北榮民総医院、馬偕記念医院各 1 日）、後半 2 日間で台中（秀傳記念医院、TWSS）に移動し、各病院に於いて多くの手術を見学させて頂きました。

台湾大学病院 : 3/13 の手術では、楊教授のボーンソーを用いた黒川式頚椎椎弓形成術を見学致しました。椎弓間スペーサーはバンク骨を形成して自作で作成されており、台湾では骨バンクが充実しているとのことでした。台湾大資料館では大学の歴史、特に横川吸虫の研究で日本と深い繋がりがあることを知り、台湾に対してより親近感が強く抱きました。3/15 には O-Arm を用いた側弯症手術を見学し、夕方には症例検討カンファレンスに参加し、圧迫性脊髄症による長索路症状の評価法についてディスカッションを行いました。ディナーには台湾脊椎の父と呼ばれる PQ Chen 教授も同席され、鼎泰豐で小籠包などの台湾グルメを堪能させて頂きました。

台北榮民総医院 : 3/14 に訪問し、残念ながら COVID-19 による制限で手術室への入室は適いませんでしたが、Po-Hsin Chou 先生の計らいで同院の記念館を訪問の後、故宮博物院等のツアーを組んで頂きました。

馬偕記念医院 : 淡水の近くにある同院にて、朝我々がプレゼンテーションを行い、その後手術を 4 件見学致しました。胸椎後方固定の術中の wake-up test、そして 1.8cm の皮切での FESS による腰椎椎間板ヘルニア摘除術が非常に印象深く、FESS が台湾で基本手技として広まっていることに感銘を受けました。

秀傳記念医院 : 前日の夜に台湾新幹線で台北から台中に移動し、Dr. Ming-Hsiao Hu の弟さんに案内頂き、2 件の手術を見学致しました。2 件とも小皮切による FESS でのヘルニア摘除であり、この分野においては我々もまだ学ぶべき点が多く残されていると実感致しました。

TWSS 総会 : 最終日に台中榮民医院で開催された総会に出席し、活発な討議を拝聴致しまし

た。特に Award セッションでの発表は最新のスコアリングシステムや文献に基づく研究発表で大変勉強になる聴講となりました。一例として、軽症の頚髄症に対して手術を行うタイミングについてのディベートなど、正に我々が日々の臨床で悩んでいる点についての議論が多く、臨床上の問題点は共通であることを実感致しました。
最後に：日本と最も異なる点としては、bone bank の充実、そして FESS による手術手技の広がりであったと感じています。切磋琢磨して行くべき友人であり、来年度以降も台湾の訪問を強くお薦めしたいと思います。
【タイ・チェンマイ訪問】
2023 年 11 月 20 日から 24 日まで Dr.Torphong Bunmaprasert メインホストをおつとめ頂きタイ・チェンマイ大学病院を訪問致しました。
朝カンファレンス：月曜から金曜まで、毎朝 7 時 30 分からカンファレンスがあります。前夜に救急を受診した外傷患者のプレゼンテーションでは交通事情などからも多発外傷が多い印象でした。レジデントが外傷についてレクチャーを行っていましたが、エビデンスを基にした非常にしっかりとしたレクチャーでした。レジデント・医学生もタブレットを用いて熱心に勉強しており非常に優秀でした。水曜日には安田が成人脊柱変形手術後の mechanical failure について、辻先生が脊髄損傷についてプレゼンテーションを行いました。
病棟回診 : チェンマイ大学病院には旧棟と新棟があります。脊椎患者用の集中治療室もあり、そこには専属ナース（英語も堪能でした）がついています。若いレジデントがしっかりと病棟管理しており、病棟回診時にスタッフ Dr と円滑にコミュニケーションを取り方針を確認しておりました。
外来 : 外来患者は非常に多いですが、一人ひとり丁寧に診察されていました。欧米ほど専門に特化しているわけではなく、患者を全身的に見て保存加療も行っておりました。
手術： Dr. Nantawit Sugandhavesa の腰椎後方除圧固定（TLIF）、Dr. Torphong Bunmaprasert の C1-2 後方固定と頚椎椎弓形成術に参加・見学させていただきました。基本的な術式ではありますが、各手技を非常に丁寧かつ確実に行われていました。チェンマイ大学病院には O-arm もあり C1-2 後方固定で使用予定でしたが調子が悪く使用できずに C-arm を用いて手術されていました。手術は基本的には対側はしっかりと指導しながらフェローが行っており、若手にとっては素晴らしい環境に思えました。
タイ文化 : タイには多くの美しい寺院が存在しております。非常に熱心な仏教徒が多く、患者さんの中に僧侶の方も多く見受けられました。また美味しいタイ料理もご馳走していただきました。米を食べる習慣もありタイ料理は我々日本人の好みに非常にマッチしておりました。有名なランタン祭りは我々の訪問の翌週で参加できず残念でしたが、Dr. Torphong Bunmaprasert が非常に美しい祭りの写真を送ってくださいました。
最後に : タイ・チェンマイ大学では若手に対する英語を含めた医学教育に非常に熱心な施設でした。レジデント・フェロー共にエビデンスを基にした知識・意見を持っており非常に優秀で本邦でも見習うべき点が多々ありました。

[写真 1] A: 台湾大での症例検討会。前列左より Shu-Hua Yang 先生、辻、Po-Quang Chen 先生、安田、Ming-Hsiao Hu 先生。B: チェンマイ大手術室にて。左端より Dr.Torphong Bunmaprasert、辻、右端が安田。

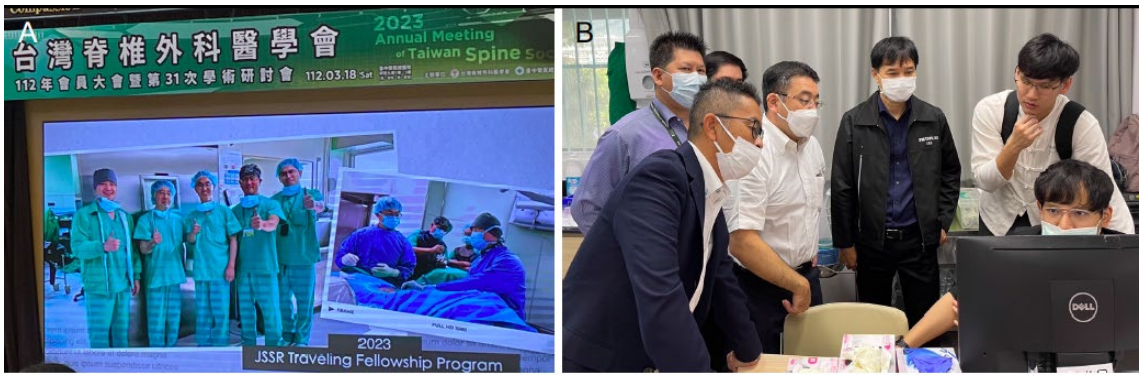


[写真 2] A: 台湾脊椎外科医学会中の幕間スライドで辻・安田の紹介スライドを複数枚ご紹介頂いた。B: チェンマイ大病院 HCU でのディスカッション風景。頚椎損傷の Allen-Ferguson 分類について若手医師達と活発な討議を行った。